

# OSTEOPOROSEBEDINGTE FRAKTUREN DER WIRBELSÄULE: EINE OFT VERKANNTEN URSACHE VON RÜCKENSCHMERZEN

Von **DR. MED. OLIVER W. KNUTTI**, Facharzt für Neurochirurgie, speziell Wirbelsäulenchirurgie

**DIE 85-JÄHRIGE ESTHER KALTBACH ERFREUTE SICH STETS BESTER GESUNDHEIT, BIS PLÖTZLICH BELASTUNGSABHÄNGIGE KREUZSCHMERZEN EINTRATEN. IM WEITEREN VERLAUF KONNTE SIE NUR NOCH LIEGEN – ALLEIN DER GANG ZUR TOILETTE WURDE ZUR REGELRECHTEN TORTUR. DIE URSACHE FÜR DIE HEFTIGSTEN SCHMERZEN KONNTE ERMITTELT UND ERFOLGREICH BESEITIGT WERDEN. HEUTE IST SIE BESCHWERDEFREI UND UNEINGESCHRÄNKT IN IHREM ALLTAG.**

Als Esther Kaltbach mit starken Kreuzschmerzen zum Hausarzt in die Praxis kam, ging er nach seinen ersten Untersuchungen von Rheuma aus. Mit Schmerzmitteln und Kortison besserten sich die Schmerzen anfänglich ein wenig, nahmen aber schon bald massiv zu. Trotz höchster Schmerzmitteldosis büsste sie ihre Mobilität praktisch vollständig ein. Aufgrund des ungewöhnlichen und folgenschweren Verlaufs leitete der Hausarzt weitergehende Abklärungen ein.

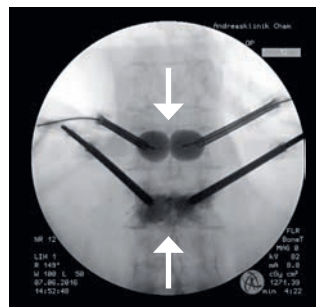
## BILDGEBENDE ABKLÄRUNGEN

Wie schon die Voraufnahmen zeigten auch die normalen Aufnahmen der Wirbelsäule unspezifische Veränderungen an einzelnen Wirbeln. Meist stehen sie für generalisierte Abnützungen der Wirbelsäule. Weil eine Osteoporose als Schwäche des Knochengewebes häufig zu kleinen Einbrüchen einzelner Wirbelkörper führt, ist die Abgrenzung zu symptomatischen Frakturen nicht immer sicher möglich. Zudem entstehen solche Frakturen meist spontan, das heisst ohne adäquates Trauma, stellen sich in den normalen Wirbelsäulenaufnahmen aber meist nur als subtile Veränderungen dar. Erst im später angefertigten MR mit spezifischen Sequenzen waren die frischen Frakturen dann sichtbar.

## MINIMALINVASIVE OPERATION

In dieser Situation wurde Esther Kaltbach die operative Behandlung der gebrochenen Wirbelkörper empfohlen. Mit einer sogenannten Kyphoplastie, einem minimalinvasiven Eingriff, kann die Schmerzsache rasch und effektiv behoben werden. Dabei wird je eine Nadel rechts und links in den betroffenen Wirbelkörper eingestochen und mit einem Ballon aufgerichtet. Der so entstandene Zwischenraum wird mit Knochenzement und -kalk aufgefüllt. Der Eingriff dauert rund 30 Minuten und wird in der Regel in Narkose durchgeführt. Der Knochenzement härtet nach 20 Minuten aus, so dass die Patienten rasch aufstehen können. Eine Spitalentlassung erfolgt am Folge- oder am übernächsten Tag.

Esther Kaltbach war nach der Operation schmerzfrei und konnte bereits mühelos aufstehen und umhergehen. Zusammen mit den Rheumatologen wurde ergänzend die Osteoporose abgeklärt und eine medikamentöse Behandlung eingeleitet. Heute ist sie schmerzfrei und völlig uneingeschränkt in all ihren täglichen Verrichtungen.



Intraoperative Aufnahme der Wirbelsäule von hinten. Im oberen Wirbel die gefüllten Ballone, unten die Zementplombe.

## WIRBELBRÜCHE BEI OSTEOPOROSE

Diese treten am häufigsten im fortgeschrittenen Alter auf. Frauen sind häufiger betroffen. Mit 177 diagnostizierten Wirbelkörperbrüchen auf 100 000 Personen jährlich ist die Verbreitung sehr hoch. Hauptsymptome sind die sofortigen Rückenschmerzen, die nach einem Bagateltrauma oder spontan auftreten. Sehr oft wird dieses Symptom nicht rechtzeitig erkannt. Die minimalinvasive Aufrichtung und Plombierung der Defektzone mit Knochenzement ist eine einfache und schonende Therapie. Sie führt zu rascher Schmerzfremheit und Rückkehr ins normale Alltagsleben.

## KONTAKT



**DR. MED. OLIVER KNUTTI**  
Facharzt für Neurochirurgie,  
speziell Wirbelsäulenchirurgie

**PRAXIS DR. MED. OLIVER KNUTTI**  
Hünenbergerstrasse 8, CH-6330 Cham

T +41 41 781 22 66  
neurochirurgie.zug@hin.ch